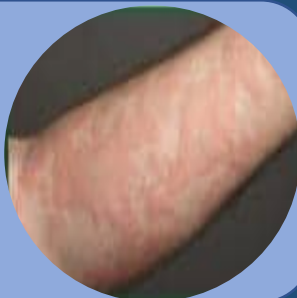

COVID-19 UDSSLÆT

UDVIKLING AF HUDMANIFESTATIONER SOM FØLGE AF COVID-19

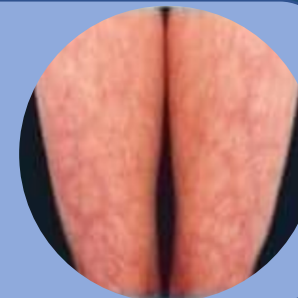
URTIKARIA

Urtikaria - kvadler er blevet beskrevet i den initiale fase i Italien. Desuden har der været observeret / bekræftet tilfælde i Frankrig, Finland og USA



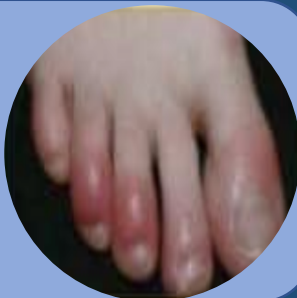LIVEDE RETICULARIS

Retikulært, hønsetrådsnet- agtigt udslæt af huden betinget af iskæmi af kutane blodkar



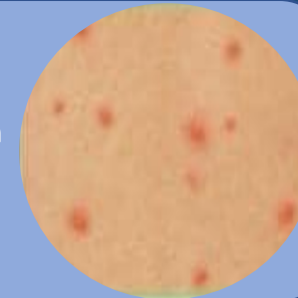
AKRAL ISKÆMI

Mikrotromber forårsaget af COVID-19 forårsager laver akrale iskæmiske læsioner der ligner perniose. Ofte kløende og smertefulde. Set blandt mange HCW i USA



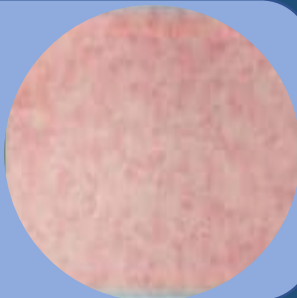
VESIKULÆRT

Skoldkoppelignende udslæt med vesikler på en erythematøs baggrund set i Italien



MORBILLIFORMT

Diffust makulopapuløst udslæt set i COVID-19 patienter i Italien, Frankrig, og Finland som det kan ses i mange virale exanthemer. Kan mistolkes som udslæt der ses i Dengue



PETEKKIALT

Petekkier ses i Italien hos patienter med blødningsforstyrrelser

